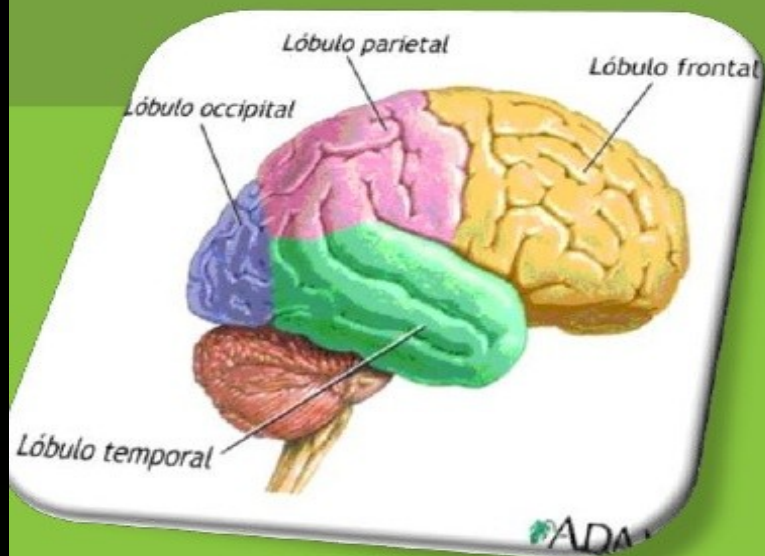


**LÒBULOS  
CEREBRALES**

# Lóbulo (cerebro)

**Un lóbulo es una parte de la corteza cerebral que subdivide el cerebro según sus funciones. A continuación se definen los principales lóbulos cerebrales.**



- **Cada lóbulo tiene su respectiva función.**

# EL CEREBRO

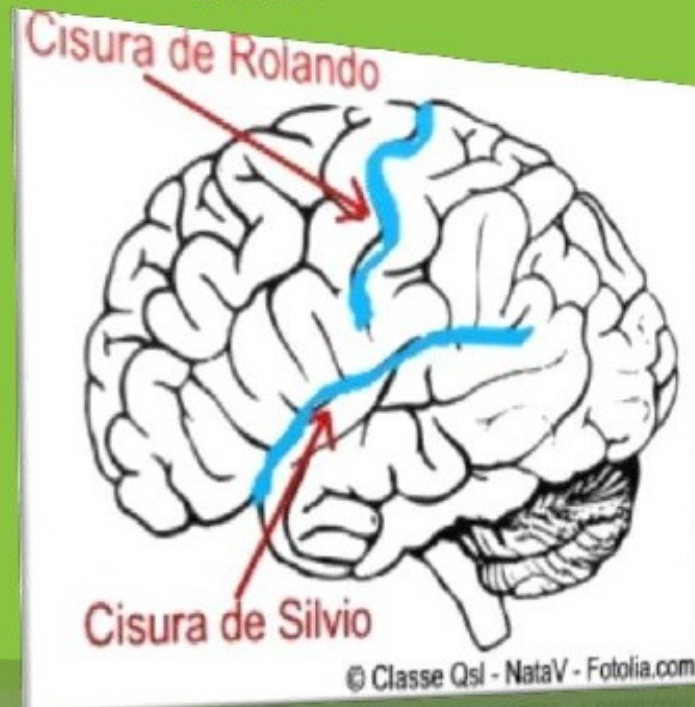- **El cerebro se divide a lo largo en dos hemisferios, llamados hemisferios cerebrales cada uno de estos hemisferios se divide a su vez en cuatro partes o secciones. Estas partes o regiones son lo que llamamos lóbulos cerebrales.**

## CISURA DE ROLANDO

- ❑ También se le conoce como **surco o fisura central**.
- ❑ Separa al lóbulo parietal del frontal.

## CISURA DE SILVIO

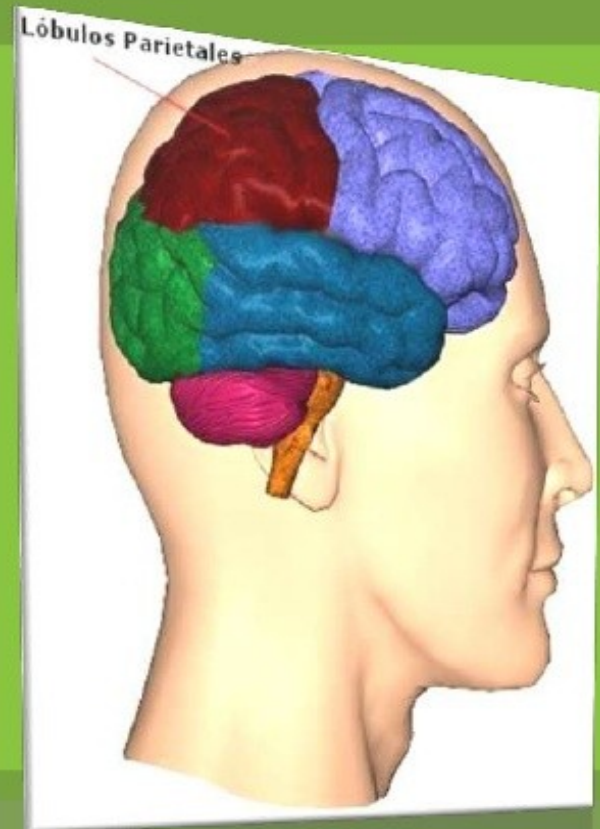
- ❑ También conocida como **surco o fisura lateral**.
- ❑ Es una hendidura que **recorre transversalmente el cerebro humano** desde su base por ambos flancos. Recibe su nombre **en honor de Franciscus Silvius**.





# Lóbulo Parietal

- ☼ Ocupa la zona que recae bajo el hueso parietal, es decir, en las partes medias y laterales de la cabeza, los mayores entre los que forman el cráneo.

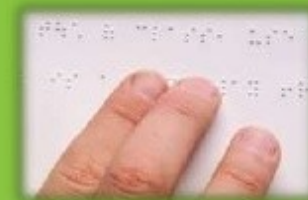

# Funciones

⚙ Localización de la atención visual.



⚙ Localización de la percepción táctil.



⚙ Movimientos voluntarios dirigidos a una meta.



⚙ Zona encargada especialmente de recibir las sensaciones de tacto, calor, frío, presión y dolor y coordinar el balance.



⚙ Manipulación de objetos.





## ⚙️ Comprensión y la formulación del habla





## **REGION POSTCENTRAL O CIRCUNVOLUCION PARIETAL ASCENDENTE**

- ⊗ Se halla situada entre el Surco Central de Rolando y el surco postcentral.
- ⊗ Está subdividida en áreas, que a partir del Surco de Rolando se denominan áreas 3, 1 y 2.
- ⊗ Estas tres áreas constituyen el centro somatosensitivo.

⊗ Son el centro sensorial primario de las sensaciones profundas conscientes, pero no informan de la cualidad de éstas ni de sus causas.

⊗ Su lesión produce anestesia.



# Áreas del lóbulo parietal

## CIRCUNVOLUCION PARIETAL SUPERIOR

- ⊗ En ella se hallan las áreas 5 y 7, en las cuales se hacen conscientes las sensaciones de las áreas sensitivas 3, 1 y 2, lo cual nos permite reconocer el objeto que produjo la sensación.



## Circunvalación posterior parietal

⊗ Contiene las áreas 39 y 40 que se hallan en las circunvoluciones Circunfleja y Angular respectivamente. Sus funciones, específicas de la especie humana, son:

⊗ 1) Esterognosia: capacidad de reconocer los objetos por el tacto.

⊗ su falta se denomina Asterognosia



2) Lexia: capacidad de leer y comprender lo que se lee. Su falta se denomina Alexia.



3) Calculia: capacidad de realizar cálculos matemáticos sencillos.

Su lesión da lugar a la Acalculia.





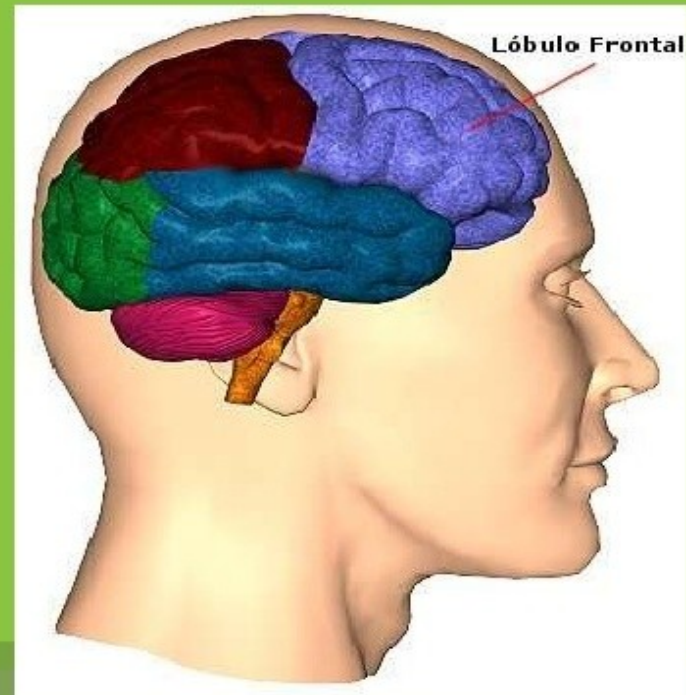
⚙ 4) Autotopognosia (esquema corporal): es el conocimiento de la forma de nuestro cuerpo y de la posición de cada una de sus partes en cada momento.



⚙ Su lesión da lugar a Autotopoagnosia o pérdida del esquema corporal (el individuo no reconoce parte del cuerpo como suya).

- ⊗ Está localizado en la parte anterior del cerebro.
- ⊗ Tiene que ver con el razonamiento, la planeación, parte del lenguaje y el movimiento (corteza motora), emociones y resolución de problemas.
- ⊗ Localizado en la parte de enfrente, delante del surco central.

## Lóbulo Frontal



⚙ En el lóbulo frontal se encuentra el área de Broca, encargada de la producción lingüística y oral.



# Funciones ejecutivas

- ⚙ Las funciones ejecutivas son aquellas que nos permiten dirigir nuestra conducta hacia un fin y comprenden la atención, planificación, secuenciación y reorientación sobre nuestros actos.





- ⚙ Están muy implicados en los componentes conductuales y motivacionales.



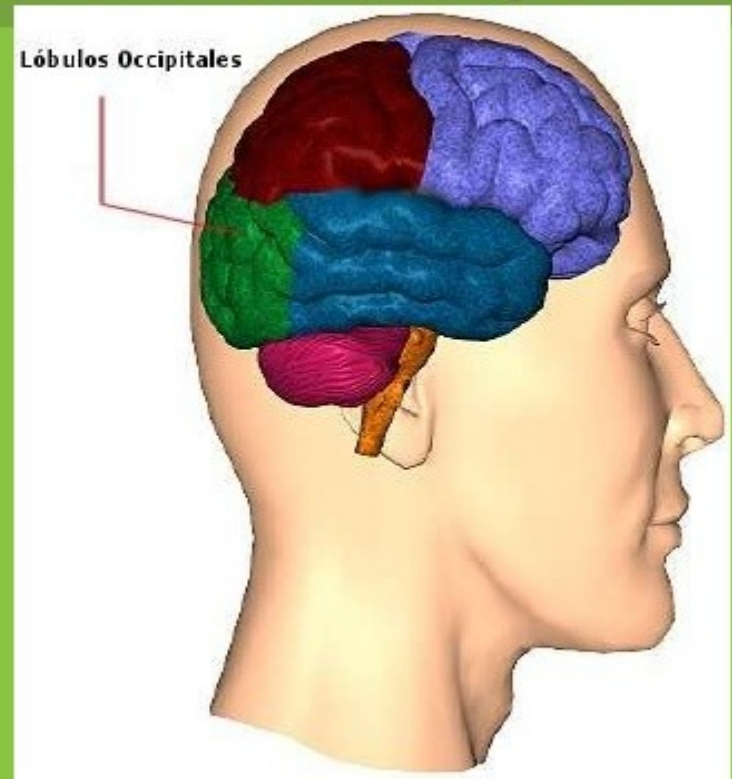
- ⚙ En el lóbulo frontal se encuentra una especie de reloj que nos ayuda a mantenernos en el presente.





# Lóbulo occipital

- ⊗ El lóbulo occipital es un lóbulo ubicado en la zona posterior del cerebro de los mamíferos, encargado de procesar las imágenes.
- ⊗ Localizado en la parte de atrás del cerebro, atrás de los lóbulos parietal y temporal.
- ⊗ Tiene que ver con muchos aspectos de la visión.



- ⚙ La elaboración del pensamiento y la emoción.

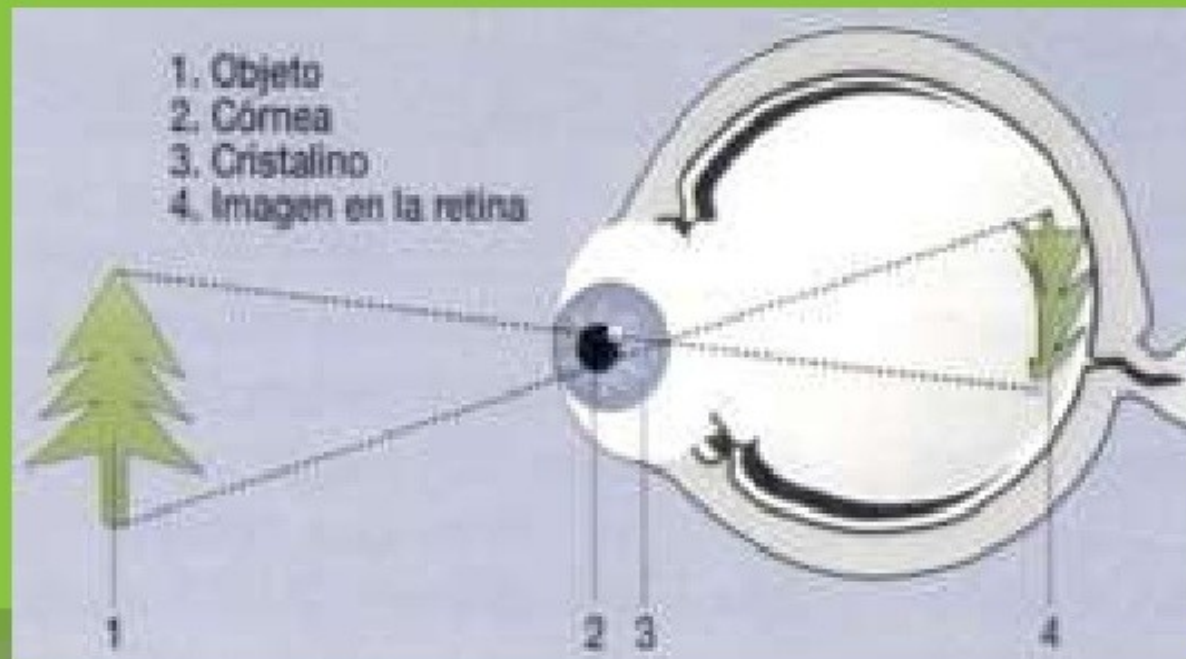


- ⚙ La interpretación de imágenes, el reconocimiento de ruidos.



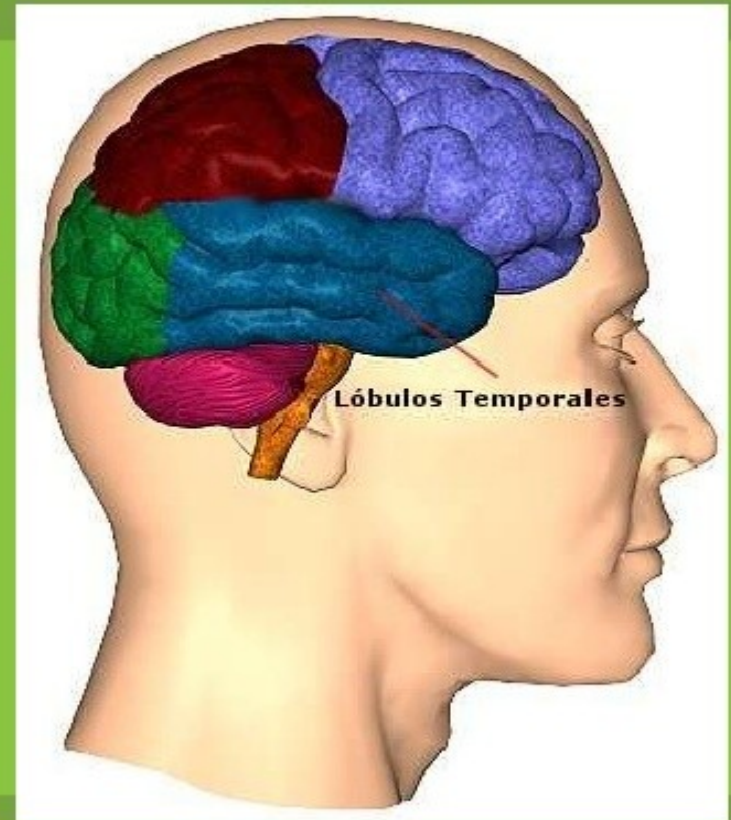
- ⚙ Visión, reconocimiento espacial, discriminación del movimiento y colores.

⚙ Descifrar" los impulsos eléctricos que le manda la retina a través del nervio óptico, interpretarlos y mostrar la imagen.



# Lóbulo Temporal

- ⚙ Localizado debajo de la llamada fisura lateral.
- ⚙ Tiene que ver con la percepción y el reconocimiento de estímulos auditivos (oído) y memoria (hipocampo).





- ⚙ Es el "corteza primaria de la audición" del cerebro.
- ⚙ También recibe y procesa información de los oídos.



- ⚙ Contribuye al balance y el equilibrio, y regula emociones y motivaciones como la ansiedad, el placer y la ira.





⚙️ Asisten el la planificación, coordinación, control y ejecución de las conductas





¡GRACIAS POR  
TU ATENCION  
GRACIAS!